



FIEBRE AFTOSA

Guía de bolsillo

Porcinos domésticos

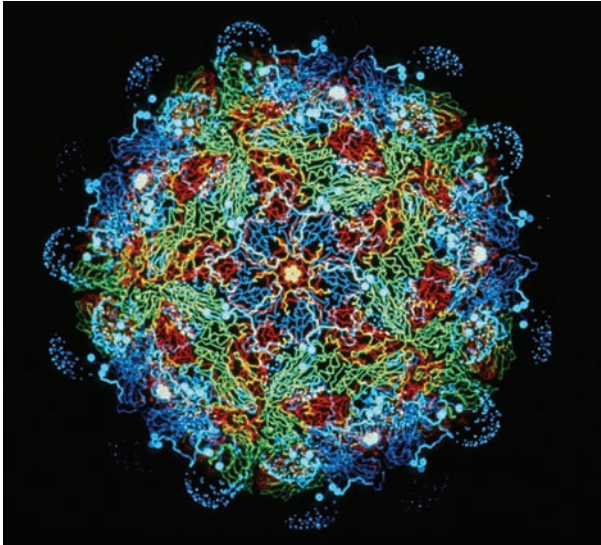
Agradecimientos

Esta guía de bolsillo fue desarrollada para mejorar la vigilancia de esta enfermedad vesicular en porcinos, mediante el acuerdo cooperativo Q09-9119-1270 del USDA-APHIS. El esfuerzo cooperativo incluyó contribuciones del Servicio de Inspección de Sanidad Animal y Vegetal (Animal and Plant Health Inspection Service, APHIS), la Asociación Americana de Veterinarios de Porcinos (American Association of Swine Veterinarians), el Comité Nacional Porcino (National Pork Board), y el Centro de Seguridad Alimentaria y Salud Pública (Center for Food Security and Public Health) de la Universidad Estatal de Iowa.



Los autores desean reconocer al Laboratorio de Diagnóstico de Enfermedades Animales Exóticas (Foreign Animal Disease Diagnostic Laboratory) del USDA APHIS y al Servicio de Información Visual (Visual Information Service) del Departamento de Seguridad Nacional (Department of Homeland Security, DHS) del Centro de Enfermedades Animales de Plum Island (Plum Island Animal Disease Center, PIADC) por el uso de las imágenes secuenciales de porcinos domésticos y salvajes infectados con el virus de la fiebre aftosa. Deseamos agradecer a la Unidad de Recursos Animales (Animal Resources Unit) del DHS en PIADC por cuidar estos animales durante el proyecto.

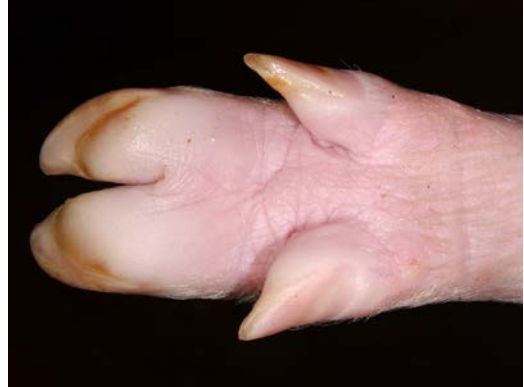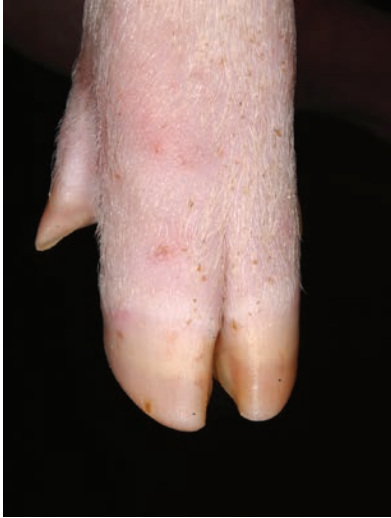(Foto de tapa, cortesía del Dr. Alex Ramírez, VDPAM;
Facultad de Medicina Veterinaria de la Universidad Estatal de Iowa.)



Créditos de la foto: Dr. Fred Brown

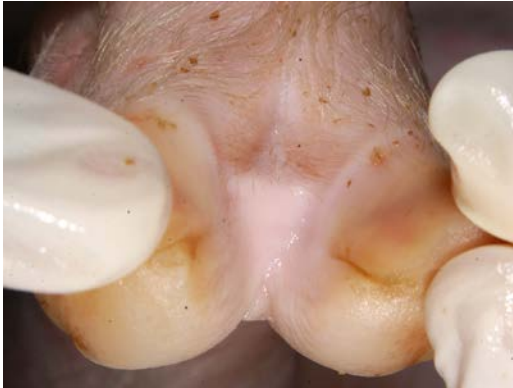El personal del Centro de Enfermedades Animales de Plum Island tomó este conjunto de fotos. Animales infectados fueron inoculados con la cepa A24 Cruzeiro del virus de fiebre aftosa (FMD, por sus siglas en inglés). Los cerdos que aparecen en las siguientes fotografías, tuvieron contacto con animales infectados 48 horas pos-inoculación y permanecieron con los mismos durante la duración del experimento.

Porcinos domésticos **Día 1**

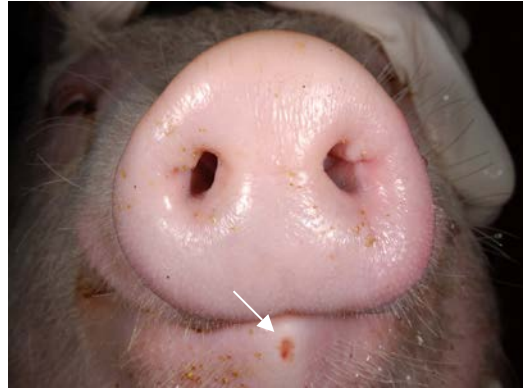


- ▲ Inflamación y palidez en la cara palmar de las pezuñas.
- ◀ Sin lesiones visibles.

Porcinos domésticos **Día 1**

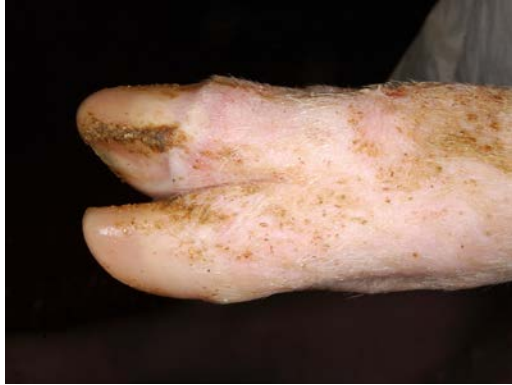

▲ Sin lesiones visibles.

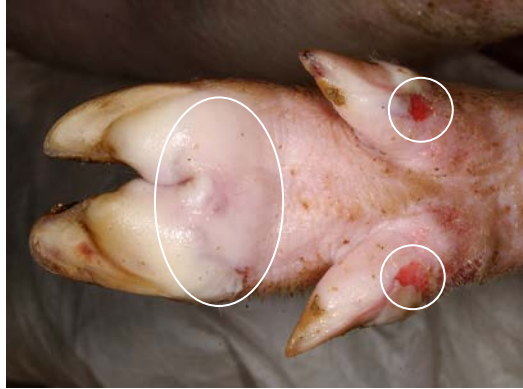


▲ Erosión en la punta del labio inferior.

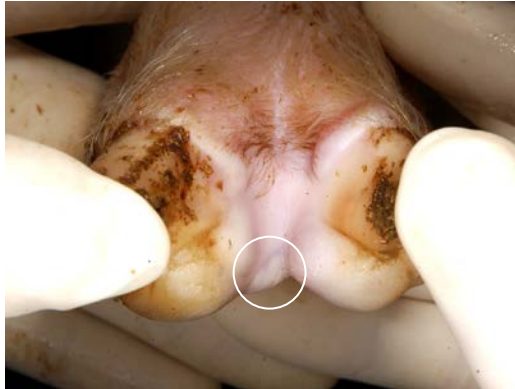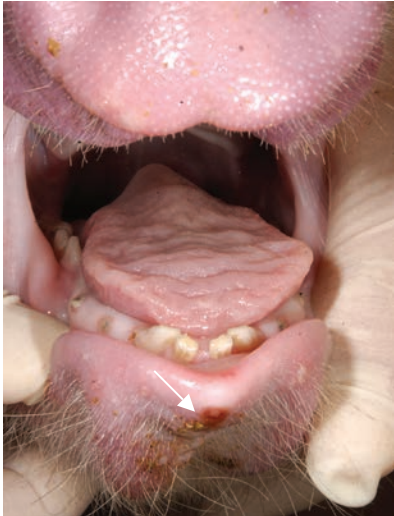Porcinos domésticos **Día 2**



▲ Banda coronaria pálida.

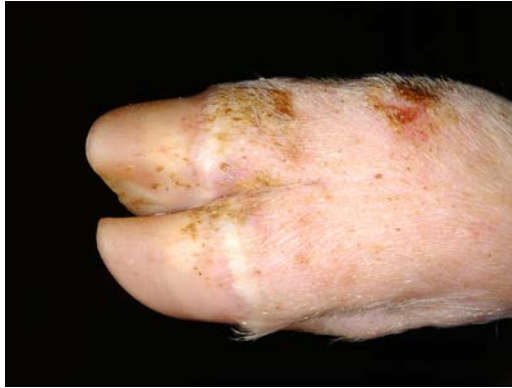

▲ Vesículas en la cara palmar de las pezuñas y vesículas rotas en las pezuñas accesorias.

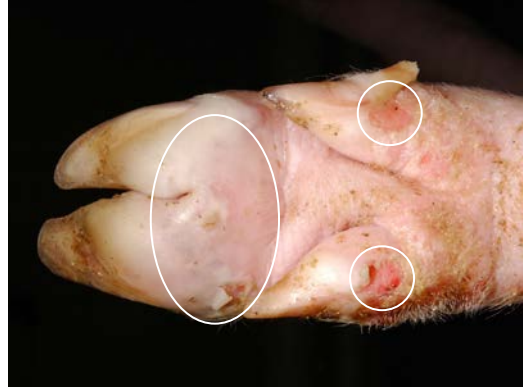

- ▲ Vesícula en la zona interdental.
- ◄ Erosión en la punta del labio inferior.

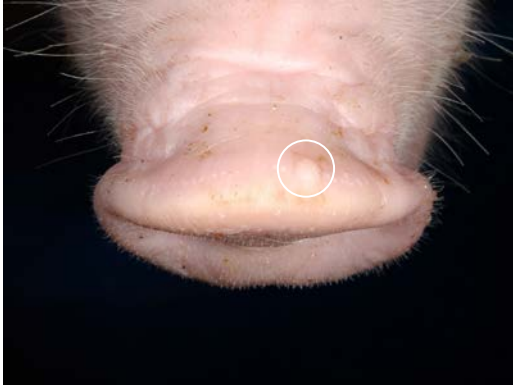
Porcinos domésticos **Día 3**



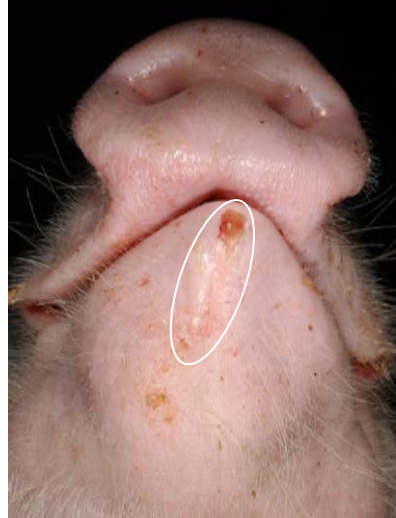- ▲ Banda coronaria pálida con abrasiones de la piel sobre el nudillo.



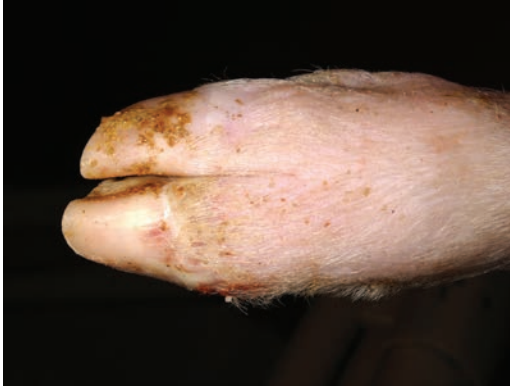- ▲ Vesículas en la cara palmar de las pezuñas y vesículas rotas en las pezuñas accesorias.



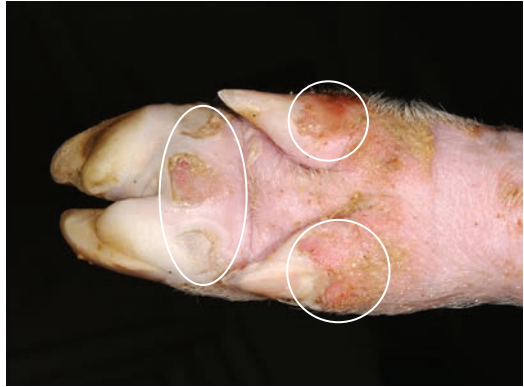- ▲ Vesícula en la parte superior del hocico.
- ▶ Vesícula y erosión en el labio inferior.



Porcinos domésticos **Día 4**

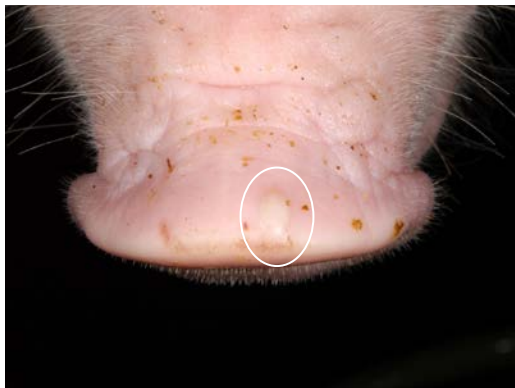
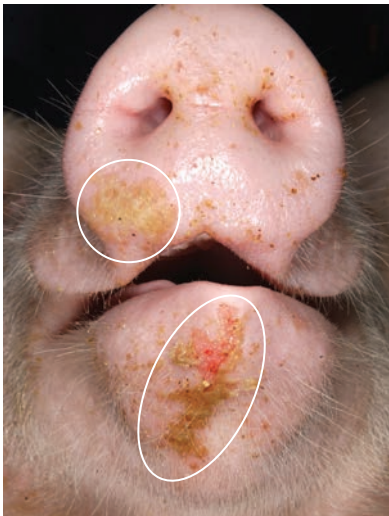
▲ Palidez en la banda coronaria.



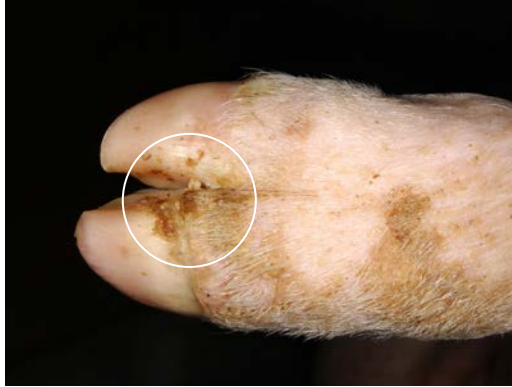▲ Ulceraciones y erosiones de las vesículas rotas.

Porcinos domésticos **Día 4**

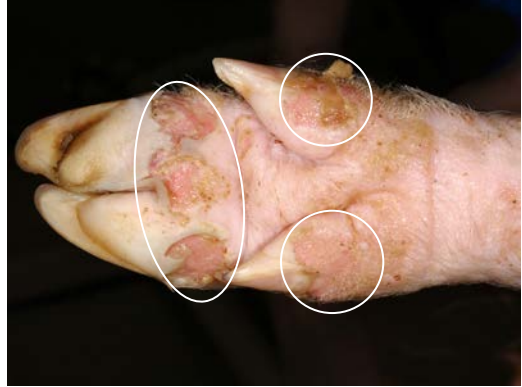

- ▲ Vesícula en la parte superior del hocico.
- ◄ Erosión del labio inferior y hocico con un exudado de fibrina.

Porcinos domésticos **Día 6**

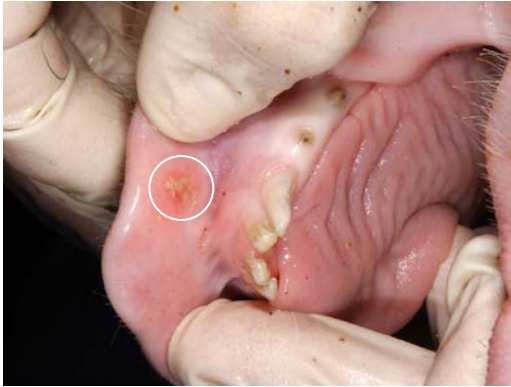

- ▲ Necrosis de la banda coronaria con formación de costras.

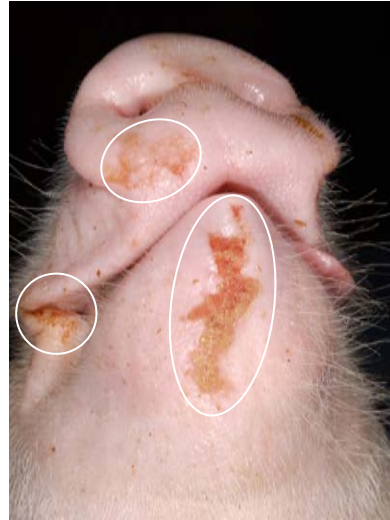

- ▲ Úlceras profundas multifocales en la cara palmar de las pezuñas y en la banda coronaria de las pezuñas accesorias.

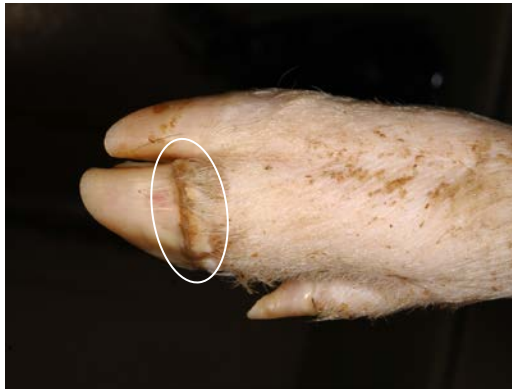Porcinos domésticos **Día 6**



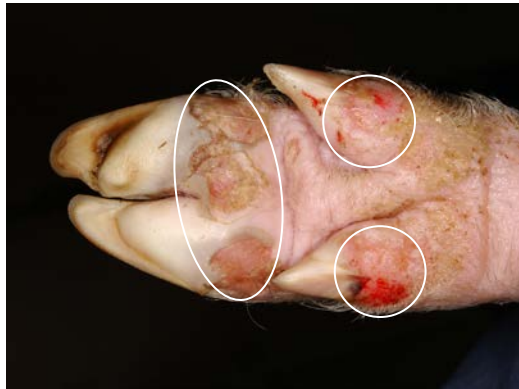- ▲ Erosión con deposición de fibrina.
- ▶ Lesiones cutáneas ulcerativas y erosivas en la mandíbula, parte inferior del hocico y comisuras unilaterales.



Porcinos domésticos **Día 7**

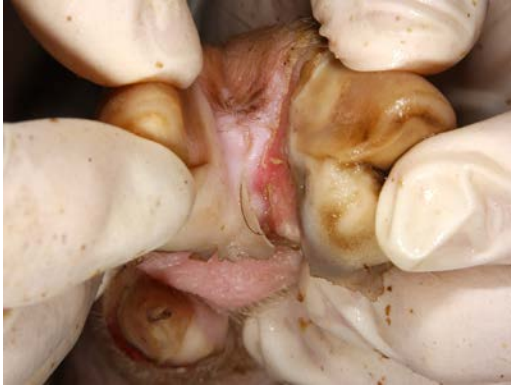

▲ Necrosis de la banda coronaria con formación de costras.

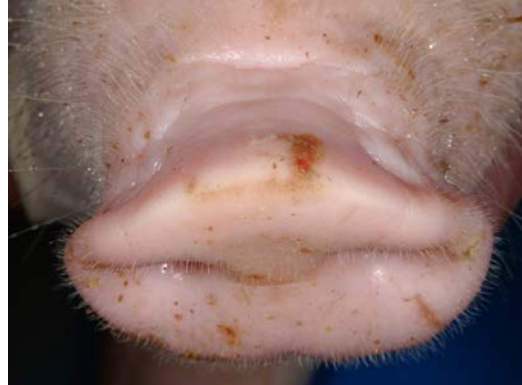

▲ Úlceras profundas multifocales en la cara palmar de las pezuñas y en la banda coronaria de las pezuñas accesorias.

Porcinos domésticos **Día 7**

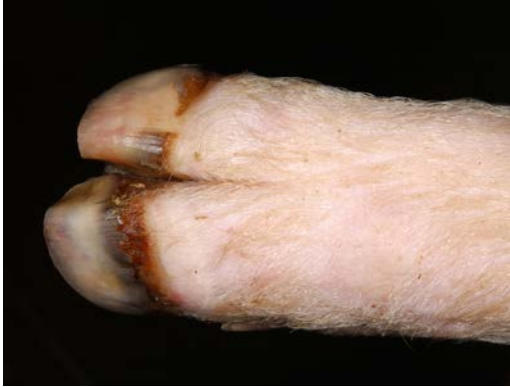

▲ Ulceración interdigital en la banda coronaria.

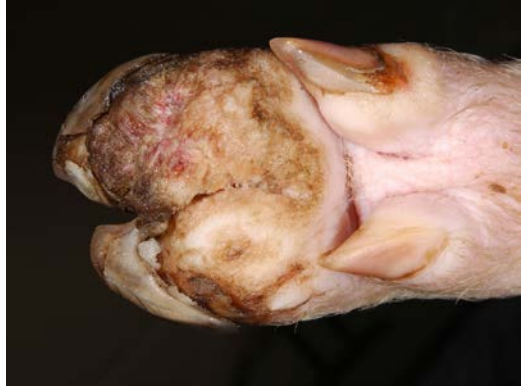

▲ Vesícula rota en la parte superior del hocico.

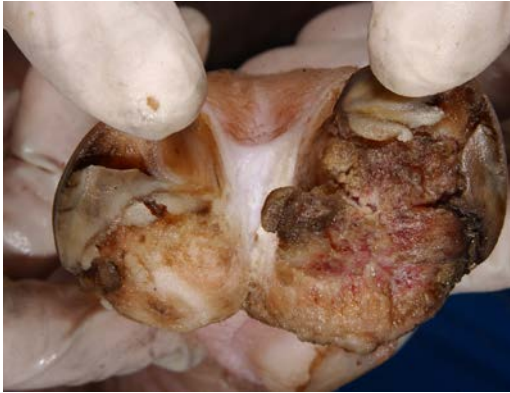Porcinos domésticos **Día 19**



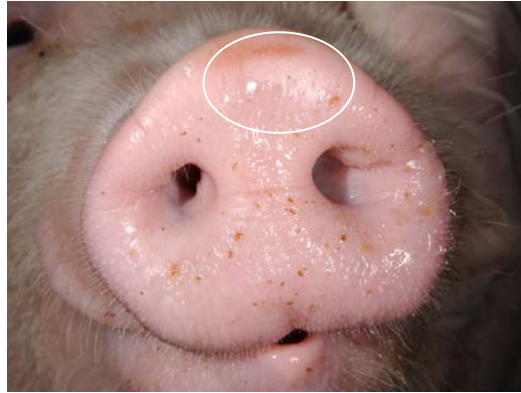
- ▲ Necrosis en la banda coronaria con desprendimiento de las pezuñas y nuevo crecimiento de pezuñas.



- ▲ Necrosis y ulceración bilateral con desprendimiento de la pared de las pezuñas.

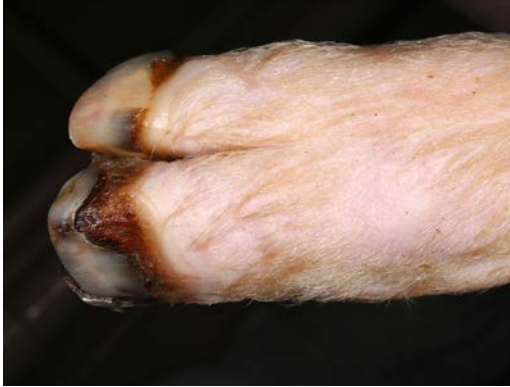

▲ Necrosis y ulceración bilateral con desprendimiento de la pared de las pezuñas.

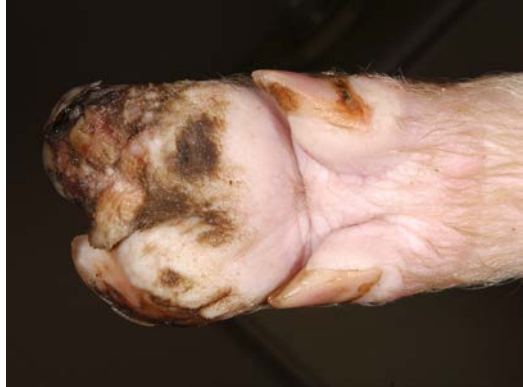

▲ Proceso de cicatrización en una vesícula rota.

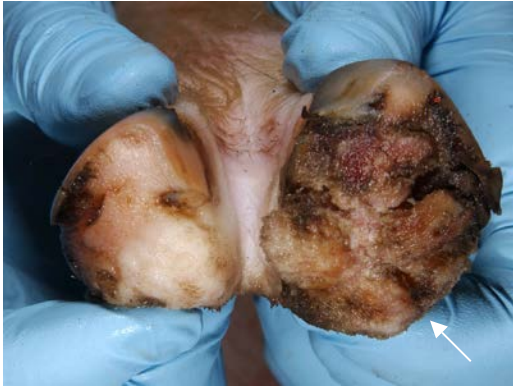Porcinos domésticos **Día 26**



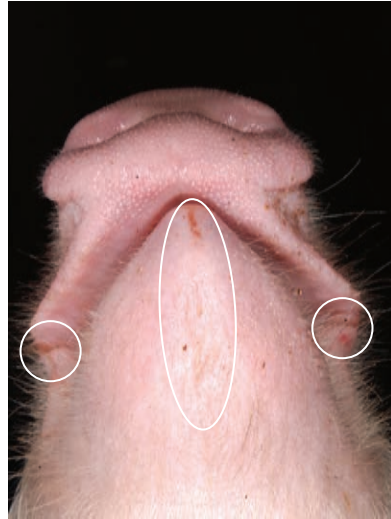
- ▲ Necrosis en la banda coronaria con desprendimiento de las pezuñas y nuevo crecimiento de pezuñas.



- ▲ Necrosis y ulceración bilateral con desprendimiento de la pared de las pezuñas.



- ▲ Necrosis y ulceración bilateral con desprendimiento de la pared de las pezuñas.
- ▶ Lesión erosiva cicatrizada en el labio inferior.



Pasos que se deben seguir si se sospecha de una Enfermedad Animal Exótica

1. Hacer “el llamado”.

Llame al Funcionario Estatal de Sanidad Animal (State Animal Health Official, SAHO) o al Director Asistente de Distrito (Assistant District Director, ADD) para informar su inquietud. Para obtener la información de contacto del SAHO y del ADD local, llame al (866) 536-7593. Si necesita ayuda, también puede comunicarse con el Centro Nacional de Servicios Veterinarios del USDA APHIS para el Manejo de Emergencias Sanitarias Animales llamando al (800) 940-6524 (24 horas).

2. Analizar los pasos a seguir.

El SAHO o el ADD le informará aproximadamente cuándo el especialista en diagnóstico de enfermedades animales exóticas (Foreign Animal Disease Diagnostician, FADD) realizará la visita al sitio. Usted debe analizar las precauciones que se deben tomar en relación al movimiento de personas y al contacto con animales, mientras se espera la llegada del FADD. El FADD también necesitará recolectar información que tanto usted como el productor deberán proporcionarle. Analice los próximos pasos a seguir, con el SAHO o el ADD que haya contactado.

La información se mantendrá confidencial para evitar la divulgación no deseada de información durante la investigación.

A continuación se incluyen algunas de las inquietudes que puede discutir por teléfono o cuando llegue el FADD:

- ¿Cuándo se observaron las primeras lesiones?
- ¿Cuándo fue la última vez que se transportaron animales desde la granja y cuál fue su destino?
- ¿Cuándo ingresaron animales a la granja y de dónde provienen?
- ¿El productor cría otras especies animales?
- ¿Cuántos empleados trabajan en el lugar?
- ¿Los empleados tienen ganado en su hogar?
- ¿Se comparte equipos y/o herramientas entre sitios o con los vecinos?
- ¿El productor produce su propio forraje o cuándo fue la última vez que recibió forraje?
- ¿Alguna vez hubo visitantes extranjeros en la granja?
- ¿Algún empleado estuvo en el extranjero recientemente?
- ¿Los empleados pueden consumir carne en las instalaciones donde se encuentra el ganado?

3. Asistiendo al FADD

Cuando llega el FADD, continuará la comunicación entre el FADD, el veterinario y el productor. Se deberán responder muchas preguntas durante la investigación. Asegúrese de que haya un flujo constante de comunicación para mantenerse informado respecto de los procedimientos en la evaluación de las muestras y el margen de tiempo implicado.

Gracias a todas las personas que contribuyeron con esta publicación.

**Centro de Enfermedades Animales de Plum Island (PIADC, por sus siglas en inglés) del USDA APHIS
Laboratorio de Diagnóstico de Enfermedades Animales Exóticas**

Samia Metwally

Andrew Fabian

Heather Leibrecht

Fawzi Mohamed

Marylou Berninger

Consuelo Carrillo

Heather Petrowski

Gregory Mayr

William White

Alexa Bracht

Karen Moran

Ping Wu

Unidad de Investigación de Enfermedades Animales Exóticas del PIADC ARS USDA

Luis Rodriguez

Juan Pacheco

Ethan Hartwig

Servicios de Vida Silvestre del USDA APHIS

Seth Swafford

Janean Romines

Brandon Schmit

Mark Lutman

Darrell Kavanaugh

Mike Marlow

Kerri Pedersen

David Marks

Servicio de Información Visual del PIADC del Departamento de Seguridad Nacional

Kathy Apicelli

Ethan Macnow

Unidad de Recursos y Cuidado Animal del PIADC del Departamento de Seguridad Nacional

Jeffrey Babcock

Amber Sabrosky

Anthony Gonzalez

Ralph Soto

Philip Doucett

John Brown

Servicios Veterinarios del USDA APHIS

David Pyburn

Centro para la Seguridad Alimentaria y la Salud Pública Facultad de Medicina Veterinaria de la Universidad Estatal de Iowa

Jim Roth

Claire Andreasen

Alex Ramirez

Pam Zaabel

Katlyn Harvey

Maria Victoria Lenardón

Asociación Americana de Veterinarios de Porcinos

Harry Snelson

Comité Nacional Porcino

Patrick Webb

Paul Sundberg

Lisa Becton

Mike King

A close-up photograph of a wild boar's face. The boar has dark, coarse fur and a prominent snout. A white, creamy substance is smeared on its snout and drips down its chin. The background is blurred, showing natural outdoor settings.

FIEBRE AFTOSA

Guía de bolsillo

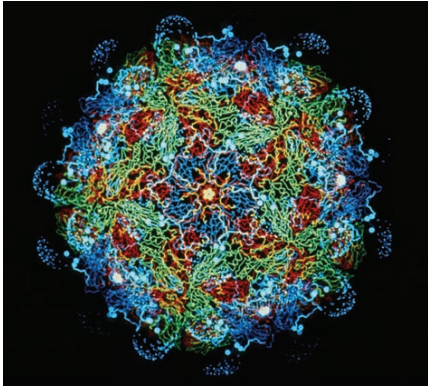
Porcinos silvestres

Agradecimientos

Esta guía de bolsillo fue desarrollada para mejorar la vigilancia de esta enfermedad vesicular en porcinos, mediante el acuerdo cooperativo Q09-9119-1270 del USDA-APHIS. El esfuerzo cooperativo incluyó contribuciones del Servicio de Inspección de Sanidad Animal y Vegetal (Animal and Plant Health Inspection Service, APHIS), la Asociación Americana de Veterinarios de Porcinos (American Association of Swine Veterinarians), el Comité Nacional Porcino (National Pork Board), y el Centro de Seguridad Alimentaria y Salud Pública (Center for Food Security and Public Health) de la Universidad Estatal de Iowa.



Los autores desean reconocer al Laboratorio de Diagnóstico de Enfermedades Animales Exóticas (Foreign Animal Disease Diagnostic Laboratory) del USDA APHIS y al Servicio de Información Visual (Visual Information Service) del Departamento de Seguridad Nacional (Department of Homeland Security, DHS) del Centro de Enfermedades Animales de Plum Island (Plum Island Animal Disease Center, PIADC) por el uso de las imágenes secuenciales de porcinos domésticos y salvajes infectados con el virus de la fiebre aftosa. Deseamos agradecer a la Unidad de Recursos Animales (Animal Resources Unit) del DHS del PIADC por cuidar estos animales durante el proyecto.



Créditos de la foto: Dr. Fred Brown

El personal del Centro de Enfermedades Animales de Plum Island tomó este conjunto de fotos. Animales infectados fueron inoculados con la cepa A24 Cruzeiro del virus de fiebre aftosa (FMD, por sus siglas en inglés). Los cerdos que aparecen en las siguientes fotografías, tuvieron contacto con animales infectados 48 horas pos-inoculación y permanecieron con los mismos durante la duración del experimento.

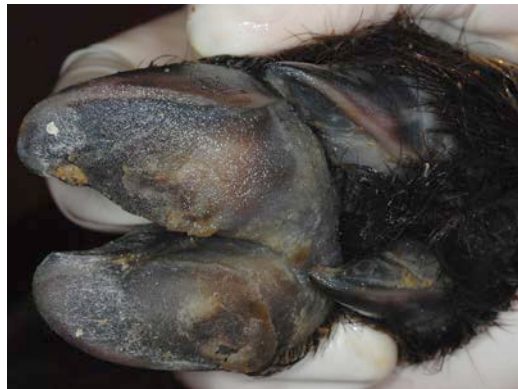Las poblaciones de porcinos salvajes (*Sus scrofa*) en los Estados Unidos están formadas por una constante diversidad genética que abarca desde cerdos domésticos asilvestrados (*Sus scrofa domesticus*) hasta el jabalí de Eurasia (*Sus scrofa scrofa*), y los híbridos de estas subespecies. La siguiente serie de fotos representan los signos clínicos de la FA en porcinos salvajes híbridos cuya genética es más cercana al legado del jabalí de Eurasia. Tenga en cuenta que los porcinos salvajes tienen una piel más gruesa y una pigmentación más oscura, por lo tanto, las lesiones vesiculares son más difíciles de detectar en comparación con los porcinos domésticos.

En caso de sospecha de FA en animales salvajes, llame a los Servicios de Vida Silvestre al (866) 4 USDA-WS o (866) 487-3297

Porcinos silvestres **Día 1**



▲ Sin lesiones visibles.

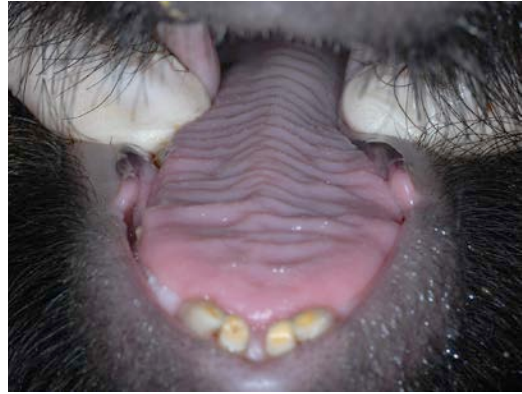

▲ Sin lesiones visibles.

Porcinos silvestres **Día 1**



▲ Sin lesiones visibles.

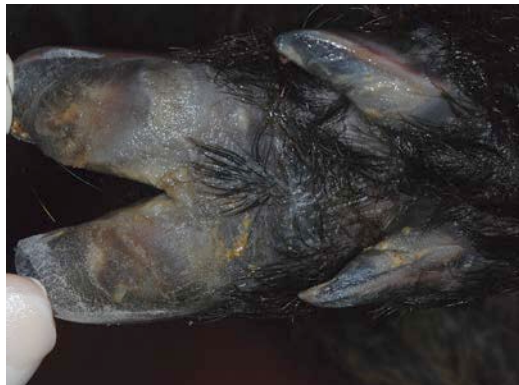

▲ Sin lesiones visibles.

Porcinos silvestres **Día 2**



▲ Sin lesiones visibles.

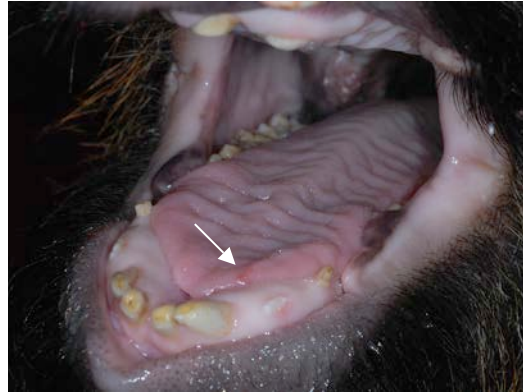

▲ Sin lesiones visibles.

Porcinos silvestres **Día 2**



▲ Sin lesiones visibles.

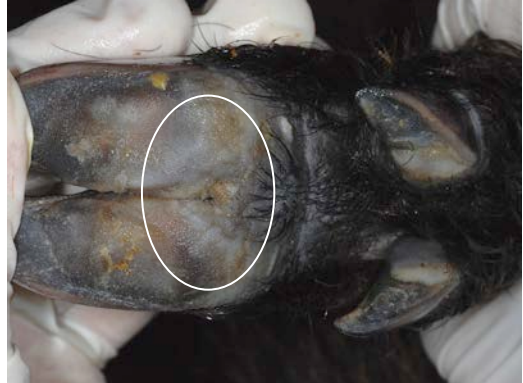

▲ Pequeña vesícula en el borde de la lengua.

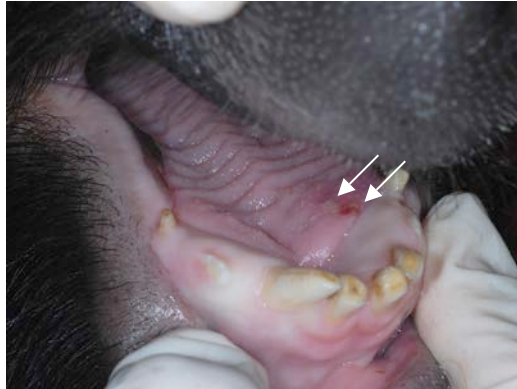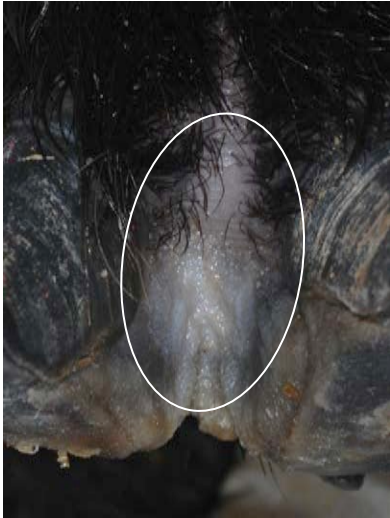Porcinos silvestres **Día 3**



▲ Palidez en la banda coronaria.

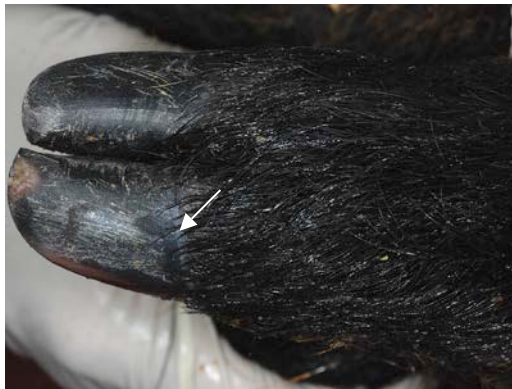

▲ Áreas pálidas e inflamación en la cara palmar de las pezuñas.

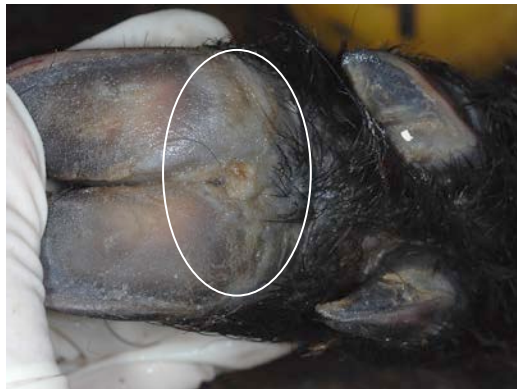

- ▲ Úlcera focal y vesícula adyacente en la cara dorsal de la lengua.
- ◀ Espacio interdigital pálido.

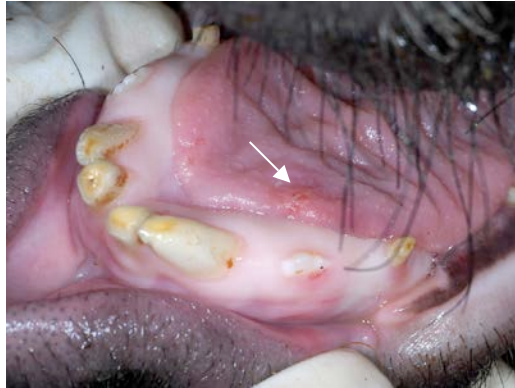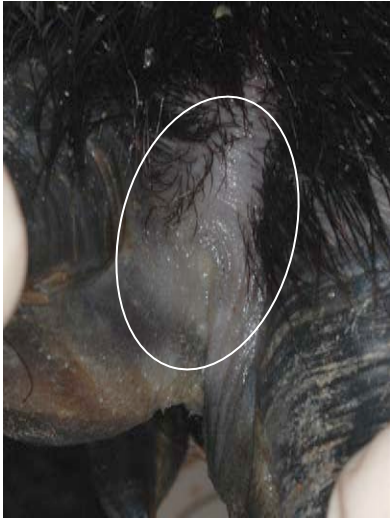Porcinos silvestres **Día 4**



▲ Palidez en la banda coronaria.

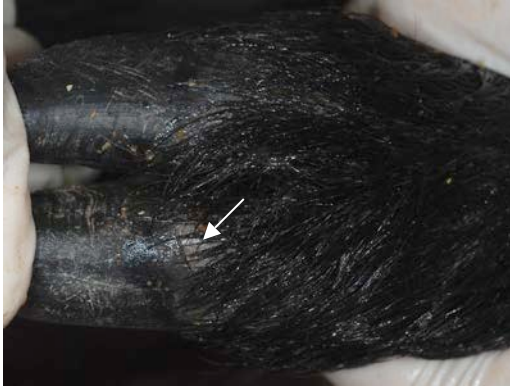

▲ Áreas pálidas sobrelevadas en la cara palmar de las pezuñas.

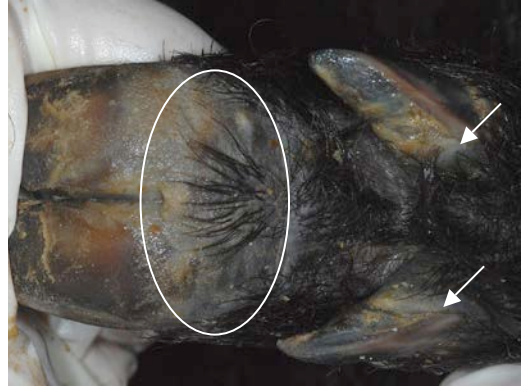


- ▲ Úlcera focal y vesícula adyacente en la cara dorsal de la lengua.
- ◀ Espacio interdental pálido.

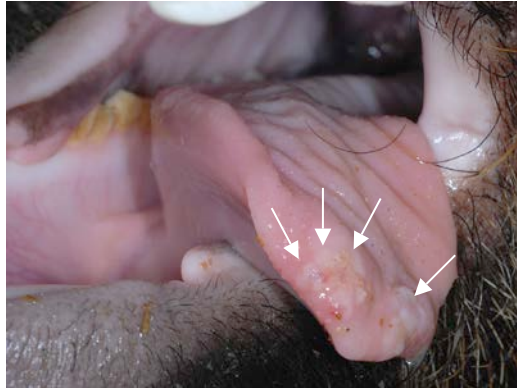
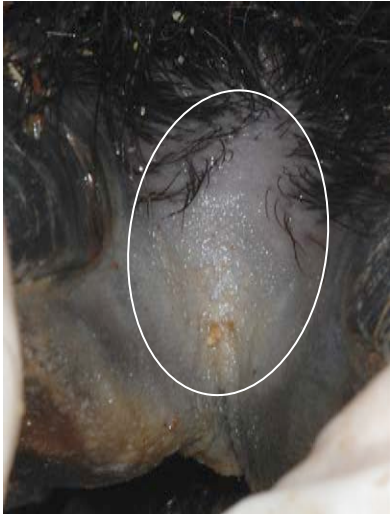Porcinos silvestres **Día 6**



▲ Vesícula en la banda coronaria.

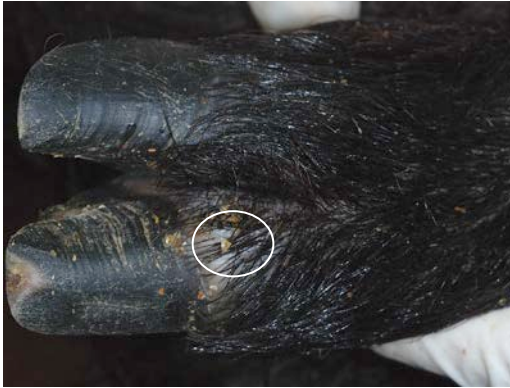

▲ Palidez en la cara palmar de las pezuñas y en las bandas coronarias de las pezuñas accesorias.

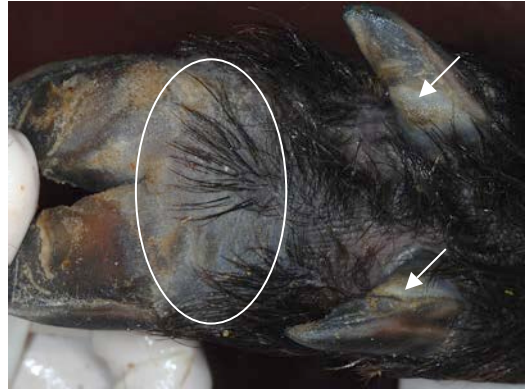


- ▲ Tejido pálido con erosiones y vesículas en el área rostral de la lengua.
- ◀ Espacio interdigital pálido.

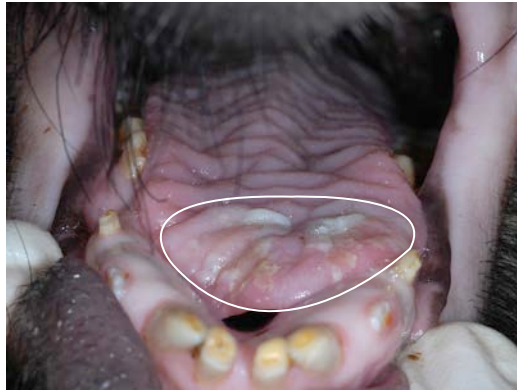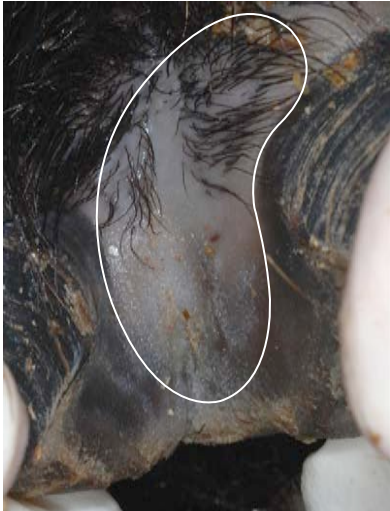Porcinos silvestres **Día 7**



▲ Vesícula en la banda coronaria.



▲ Palidez en la cara palmar de las pezuñas y en las bandas coronarias de las pezuñas accesorias.

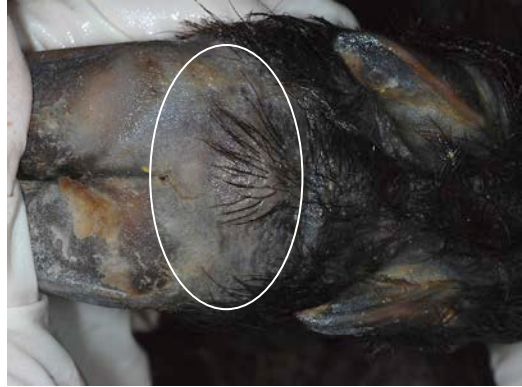

- ▲ Lesiones erosivas y desprendimiento del epitelio lingual.
- ◀ Espacio interdental pálido.

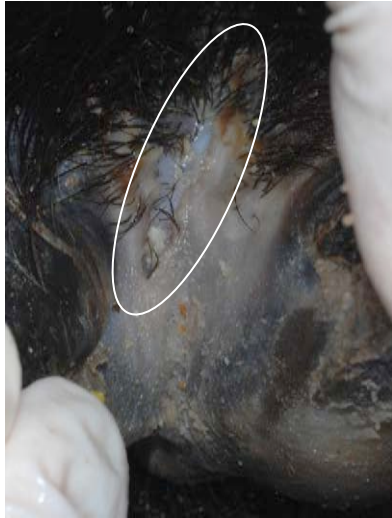Porcinos silvestres **Día 12**



▲ Costras en la banda coronaria.



▲ Palidez en la cara palmar de las pezuñas.

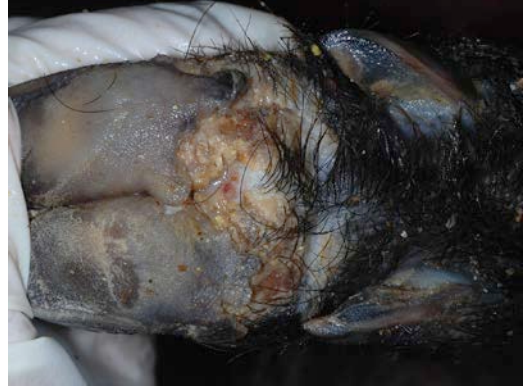

- ▲ Sin lesiones visibles.
- ◄ Lesión cutánea en espacio interdigital.

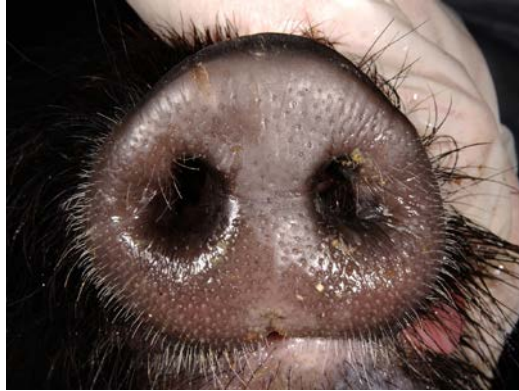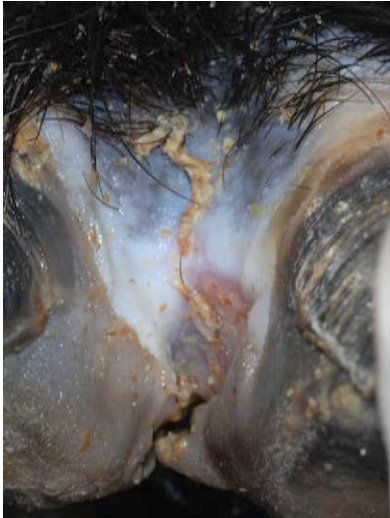Porcinos silvestres **Día 19**



- ▲ Ulceración y necrosis en la banda coronaria con desprendimiento de las pezuñas.



- ▲ Extensa ulceración y formación de costras en la cara palmar de las pezuñas.

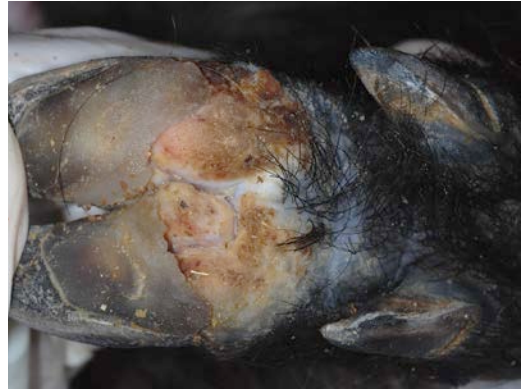

- ▲ Sin lesiones visibles.
- ◀ Necrosis del espacio interdigital con ulceración.

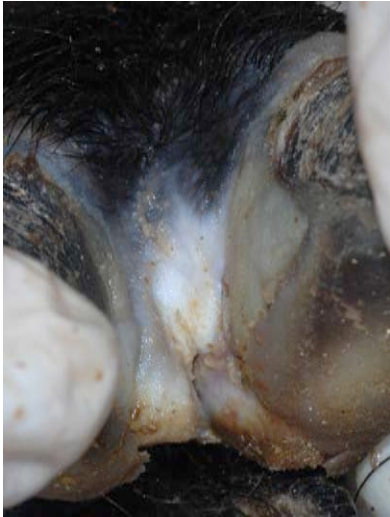Porcinos silvestres **Día 26**



- ▲ Cicatrización de la banda coronaria con crecimiento de pezuñas nuevas.



- ▲ Extensa ulceración y formación de costras en la cara palmar de las pezuñas.



- ▲ Vesícula rota en la parte superior del hocico.
- ◄ Cicatrización del espacio interdigital.

Pasos que se deben seguir si se sospecha de una Enfermedad Animal Exótica

1. Sospecha de FA en porcinos salvajes.

Un cerdo que presenta cualquiera de los siguientes signos:

Vesículas, erosiones o ulceraciones en la boca (hocico, nariz, lengua, almohadilla dental, encías, mejilla, paladar duro, paladar blando); y vesículas, erosiones, ulceraciones o desprendimiento de pezuña en al menos una pata.

A pesar de que las lesiones que aquí se muestran son características de la FA, el primer signo visible puede ser tan simple como un cerdo cojo.

2. Hacer “el llamado”.

Llame al Funcionario Estatal de Sanidad Animal (State Animal Health Official, SAHO) o al Director Asistente de Distrito (Assistant District Director, ADD) para informar su inquietud. Para obtener la información de contacto del SAHO y del ADD local, llame al (866) 536-7593. Si necesita ayuda, también puede comunicarse con el Centro Nacional de Servicios Veterinarios del USDA APHIS para el Manejo de Emergencias Sanitarias Animales llamando al (800) 940-6524 (24 horas). Para obtener ayuda con temas de enfermedades o daños relacionados con porcinos salvajes, llame a los Servicios de Vida Silvestre al (866) 4 USDA-WS o (866) 487-3297.)

3. Analizar los pasos a seguir.

El SAHO o el ADD pueden requerir información adicional antes de tomar la determinación de comenzar una investigación a campo sobre enfermedades animales exóticas. En algunos casos remotos, el SAHO o el ADD pueden solicitarle que tome muestras y las envíe al laboratorio, pero esta determinación sólo se tomará si usted puede descontaminar adecuadamente el contenedor de las muestras, todo el equipo, y descontaminarse usted mismo antes de abandonar el área. En la mayoría de los casos de sospecha de enfermedad animal exótica compatible con FA, usted deberá permanecer en el sitio hasta que se puedan tomar medidas de bioseguridad adecuadas para evitar una mayor difusión de la presunta enfermedad.

Algunas de las inquietudes que se pueden conversar por teléfono incluyen:

- ¿Cómo se capturaron los porcinos salvajes? ¿Podrían las técnicas de captura o el tiempo transcurrido en la trampa, haber contribuido con el desarrollo de signos clínicos sospechosos?
- ¿Los porcinos salvajes están vivos o han sido sacrificados?
- ¿Hay porcinos salvajes con cojera u otros problemas de salud?
- ¿Hay ganado en la zona?
- ¿Su explotación se encuentra sobre terrenos públicos o privados?
- ¿Tienes los recursos que te permiten permanecer en el sitio hasta que la investigación haya finalizado?